

u^b

Molnupiravir und EIDD-1931 zur Behandlung der Felines Infektiösen Peritonitis

Alejandra Carranza V.
med. vet., DECVIM-CA

Akademie Villa Aurora

15.04.2026



Kleintierklinik



Schweizerische Eidgenossenschaft
Confédération suisse
Confederazione Svizzera
Confederaziun svizra

Institut für Virologie und Immunologie IVI

u^b

Chili, 4 Monate mk EKH

Anamnese:

- Vorstellung am 24.08.2024
- Apathie und Hyporexie seit 4 Tagen
- Vergrößertes Abdomen
- Wohnungskatze
- 2x geimpft, entwurmt
- Wohnt mit einer anderen Katze (gesund)

u^b

Chili – Klinische Untersuchung

- **Apathisch**, aber aufmerksam
- 2.25kg, BCS 4/9
- HF: 228/min, AF: 60/min, **T: 40.9 °C**, SH
blass-rosa, KFZ: 1.5 s, kräftiger Puls
- **6% Dehydratation**
- Maul, Nase und Augen unauffällig
- Thoraxauskultation oBB
- **Abdomen hgr. vergrößert**
- **A-FAST: hgr. FF**, T-FAST: neg

u^b

Chili – Verdachtsdiagnosen und Plan

Verdachtsdiagnosen:

- Effusive FIP
- Septische Peritonitis
- Neoplastischer Erguss

Diagnostischer Plan:

- Hämatologie
- Blutchemie
- FIV/FeLV Schnelltest
- Ergussanalyse
- FCoV RT-qPCR

u^b

Chili – Blutuntersuchung

Auffällige Blutbefunde:

- Lgr. normozytäre normochrome nicht regenerative Anämie (Hk: 26%)
- Lgr. Linksverschiebung
- Lgr. Hypoproteinämie
 - Mgr. Hypalbuminämie
 - Globuline in der Norm
 - A/G: 0.5
- Mgr. Hyperbilirubinämie
- SAA mgr. erhöht
- FIV/FeLV negativ

u^b

Chili – Ergussanalyse + FCoV PCR

Ergussanalyse:

- Gelbliche, lgr. trübe Flüssigkeit
 - Rivalta positiv
 - TP: 44 g/L, Zellzahl: 2100/ul
 - 74% nicht-degenerierte Neutrophile, 24% Makrophagen, 2% kleine Lymphozyten, keine Mikroorganismen
- Proteinreiches Transsudat mit neutrophiler Entzündung

FCoV RT-qPCR:

- Positiv (Ct: 21.6)

u^b

Chili – Therapie

- Stationäre Aufnahme für Infusion und unterstützende Therapie
- **GS-441524 10mg/kg PO SID** über 12 Wochen
- Entlassung nach 2 Tagen
- Kontrollen für Wochen 2, 6, 12, 18 und 24 geplant

u^b

Chili – Kontrolle Wochen 2 und 6

Woche 2:

- Durchfall während ersten Tagen → Kontrolle mit Probiotikum
- Aktiv, Igr. FF noch vorhanden
- Hk: 29%, normales Bilirubin, normales SAA
- A/G: 0.62
- Therapie weiter

Woche 6:

- Aktiv, keine FF, Blutparameter in der Norm
- Therapie weiter

u^b

Chili – Kontrolle Woche 8

Erneute Vorstellung:

- Lethargie
- Schwäche
- Zittern
- Tachypnoe
- Maulatmung nach dem Spielen

u^b

Chili – Untersuchungen

Klinische Untersuchung:

- Apathisch aber aufmerksam
- Vergrößerte mandibuläre Ln
- Augen, Nase und Maulhöhle oBB
- AF: 60/min, verschärfte Lungengeräusche
- Normale T°, keine FF

Neurologische Untersuchung:

- Plantigradismus, Schwäche der HE
- VD auf neuromuskuläres Problem
- Polyneuropathie vs. Myasthenia gravis

u^b

Chili – weitere Abklärung

Blutuntersuchung:

- Lgr. Linksverschiebung
- Glukose, Ca, K, CK und SAA in der Norm

Thoraxröntgen:

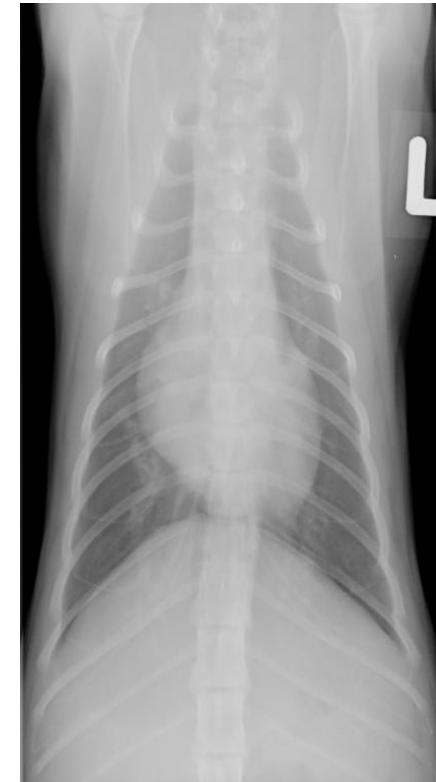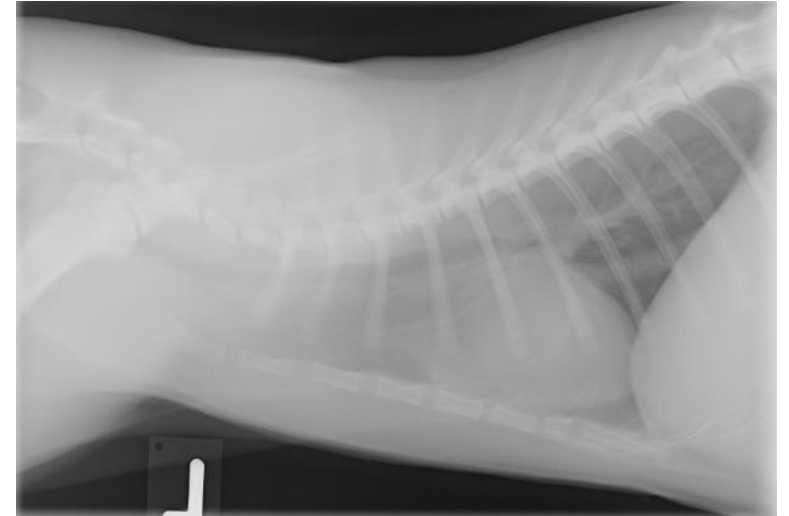
- Lgr. generalisierte Kardiomegalie
- Multifokales bronchointerstitielles und vaskuläres Lungenmuster (stärker im rechten hinteren Lappen)

Echokardiographie:

- Unauffällig

Zytologie mand. Ln:

- Reaktiv



u^b

Chili – Verdachtsdiagnosen und Plan

- Neurologische FIP vs. FIP-assoziierte Polyneuropathie vs. idiopathische Polyneuropathie
- FIP-assoziierte Pneumopathie
- Plan: Erhöhung von GS-441524 auf 10mg/kg PO BID

Kontrolle Woche 9:

- Erschöpfung nach dem Spielen
- Besserung des Gangbilds
- Röntgenbefunde gleichbleibend
- Toxoplasma Serologie negativ
- GS weiter, Start Thiamin 15mg/kg PO BID

u^b

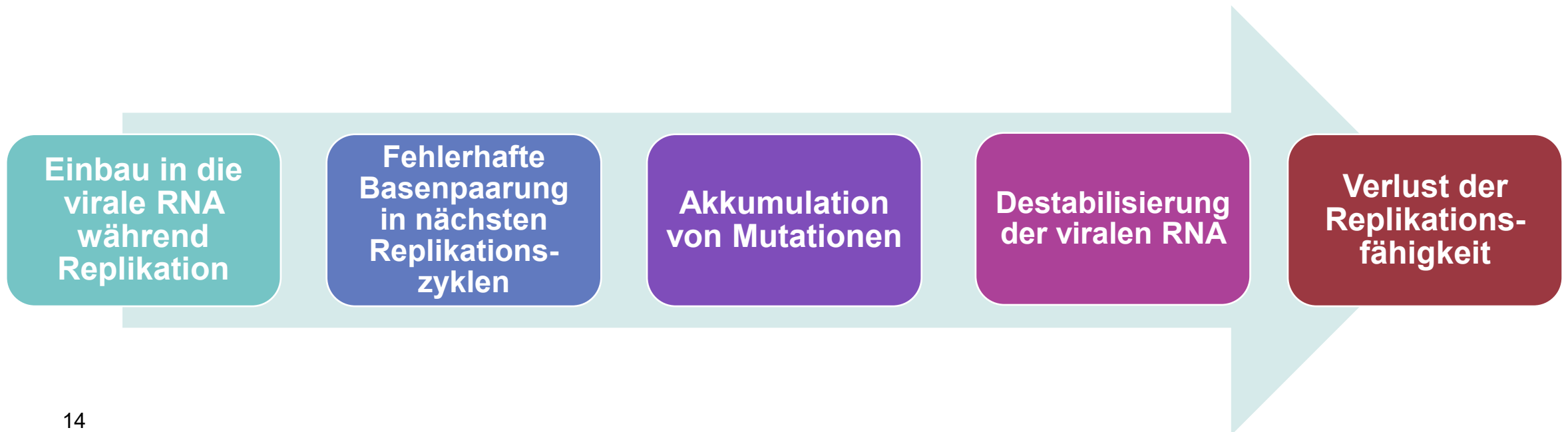Chili – Kontrolle Woche 10

- Apathie, Schläfrigkeit, Ventroflexion des Halses, Kopfzittern, Plantigradismus, schwacher Gang, verminderte Spinalreflexe
- **neuromuskuläre Lokalisation +/- zervikal +/- zentral**
- Blutuntersuchung unauffällig
- Besserung des Lungenmusters
- VD: Progression der FIP trotz hochdosiertem GS-441524
- **Plan: Umstellung auf EIDD-1931 18mg/kg PO BID (BOVA® UK)**

u^b

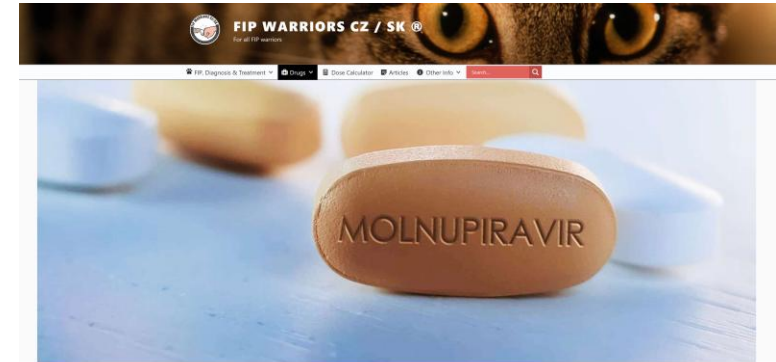Was ist EIDD-1931?

- Nukleosidanalogen mit antiviraler Wirkung gegen SARS-CoV-2, FCoV und weitere Viren
- Aktiver Metabolit von **Molnupiravir**
- Kann zwischen zwei chemischen Formen wechseln:
 - Cytidin-ähnliche Form
 - Uridin-ähnliche Form





Wie ich auf Molnupiravir aufmerksam wurde...

- Erstmals: 2021 während der SARS-CoV-2-Pandemie
- Zweites Mal: Sept 2022 während Interview mit FIP Facebook-Gruppenadministratorin aus der Westschweiz:
 - „Molnupiravir bei Katzen, die nicht auf GS ansprechen, Behandlung über 8 Wochen, 6-monatige Beobachtungsperiode“
 - „4 Katzen unter Molnupiravir, eine verstorben“
- Drittes Mal: Sept 2022, ACVIM Forum
 - Kommentar über Molnupiravir beim Vortrag zum Einsatz von nicht zugelassenem GS-441524 bei FIP (Juni 2022)




<https://www.fipwarriors.eu/en/eidd-2801-molnupiravir/>


animals


Article

Unlicensed GS-441524-Like Antiviral Therapy Can Be Effective for at-Home Treatment of Feline Infectious Peritonitis

Sarah Jones ¹, Wendy Novicoff ², Julie Nadeau ³ and Samantha Evans ^{1,*} 

2021

Article

Unlicensed Molnupiravir is an Effective Rescue Treatment Following Failure of Unlicensed GS-441524-like Therapy for Cats with Suspected Feline Infectious Peritonitis

Meagan Roy ¹, Nicole Jacque ², Wendy Novicoff ³, Emma Li ¹, Rosa Negash ¹ and Samantha J. M. Evans ^{1,*} 

2022

u^b


Remdesivir vs. Molnupiravir

	Remdesivir	Molnupiravir
Aktives Metabolit	GS-441524	EIDD-1931
Eigenschaften	<ul style="list-style-type: none">- Imitiert Adenosin- Wird während der Replikation in die virale RNA eingebaut und führt zu vorzeitigem Kettenabbruch- Stoppt die Verlängerung des RNA-Strangs	<ul style="list-style-type: none">- Imitiert Cytidin und Uridin- Wird während der Replikation in die virale RNA eingebaut und verursacht fehlerhafte Basenpaarung
Ergebnis	Stoppt die virale Replikation durch Störung der RNA-Synthese	Stoppt die virale Replikation durch Einführung zahlreicher Mutationen

u^b

Molnupiravir/EIDD-1931 und FIP klinische Studien 2022-2026



Article
Unlicensed Molnupiravir is an Effective Rescue Treatment Following Failure of Unlicensed GS-441524-like Therapy for Cats with Suspected Feline Infectious Peritonitis


Meagan Roy¹, Nicole Jacque², Wendy Novicoff³, Emma Li¹, Rosa Negash¹ and Samantha J. M. Evans^{1,*}

Received: 7 March 2024 | Accepted: 20 August 2024
 DOI: 10.1111/jvim.17187



STANDARD ARTICLE  

Open label clinical trial of orally administered molnupiravir as a first-line treatment for naturally occurring effusive feline infectious peritonitis

Krystle L. Reagan^{1,*} | Terza Brostoff² | July Pires³ | Amy Rose³ | Diego Castillo² | Brian G. Murphy²



Received: 9 November 2022 | Accepted: 13 July 2023
 DOI: 10.1111/jvim.16832

CASE REPORT  

Molnupiravir treatment of 18 cats with feline infectious peritonitis: A case series

Okiihiro Sase^{*}

GS-441524 and molnupiravir are similarly effective for the treatment of cats with feline infectious peritonitis

Okiihiro Sase^{*}, Tomoko Iwami¹, Takeru Sasaki¹ and Tadashi Sano²

Evaluation of the course of improvement with molnupiravir treatment for feline infectious peritonitis

Shino Yoshida, Mei Sugawara-Suda, Kazuyoshi Sasaoka, Noboru Sasaki, Nozomu Yokoyama, Kensuke Nakamura, Keitaro Morishita, Sangho Kim, Takafumi Sunaga, Mitsuyoshi Takiguchi



Treatment of feline infectious peritonitis in cats with molnupiravir: clinical observations and outcomes for 54 cases

TM Clark,^{a*} SJ Coggins,^b R Korman,^c J King^a and R Malik^b

Nucleoside analogue EIDD-1931 in the treatment of naturally occurring feline infectious peritonitis

Alexandra Kennedy^{ib} and Joanna White

u^b

Molnupiravir gegen FCoV-23 in Zypern

FIP outbreak in Cyprus affects increasing number of cats

International Cat Care and its veterinary division, the International Society of Feline Medicine (ISFM), are aware of an outbreak of Feline Infectious Peritonitis (FIP) in Cyprus that has affected an increasing number of cats since January 2023.

caregivers regularly travel. Generally, FIP is reported at around 1% of the feline population, but in outbreak situations, a 40-50% prevalence of FIP has been reported. The outbreak of FIP in Cyprus has spread quickly, including to indoor cats, which suggests a highly virulent strain of feline coronavirus is present on the island.

NEWS | EUROPE

New feline coronavirus blamed for thousands of cat deaths in Cyprus

The previously undescribed strain appears to have borrowed genetic information from a highly virulent canine coronavirus

14 NOV 2023 • 3:25 PM ET • BY CATHERINE OFFORD

Remdesivir/GS-441524 (BOVA UK)

- Notfallzulassung in Juni 2023
- Kosten: € 2500-5000/Katze

Molnupiravir (Lagevrio®)

- Spezielle Zulassung in Aug 2023
- Tabs kurz vor dem Ablauf
- Staatlich gefördert
- **Kosten: € 48-80/Katze (1/52)**

u^b

Molnupiravir – Protokolle, Erfolgsraten

Erste Wahl oder Rescue Therapie:

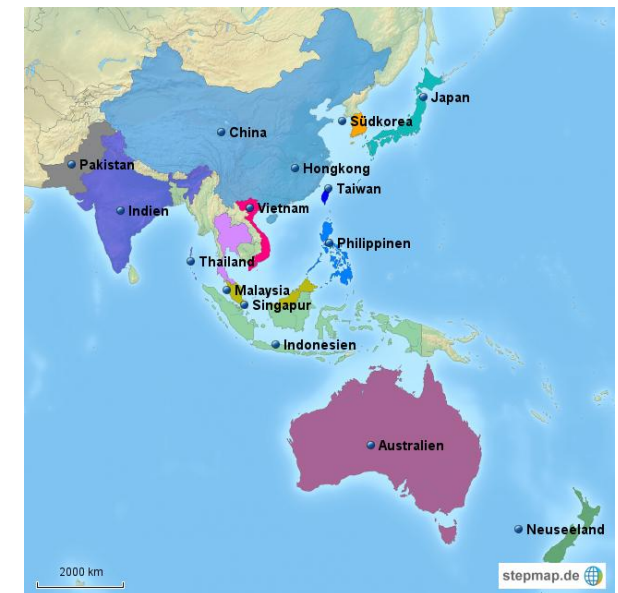- Zugelassen in Asien und Australien (EIDD-1931 erhältlich in USA)
- Deutlich günstiger → manche Besitzer entscheiden sich für diese Option
- GS-441524/Remdesivir weiterhin erste Wahl

Protokolle:

- Effusive / nicht-effusive / okuläre FIP: 10-15mg/kg PO BID
- Neurologische FIP: 15-20mg/kg PO BID
- > 20 mg/kg PO BID → höheres Risiko von Toxizität
- 12 Wochen, Verlängerung bei Bedarf

Erfolgsraten:

- 72-100%
- Rückfallsrate: meistens < 5% (0-12%)



u^b

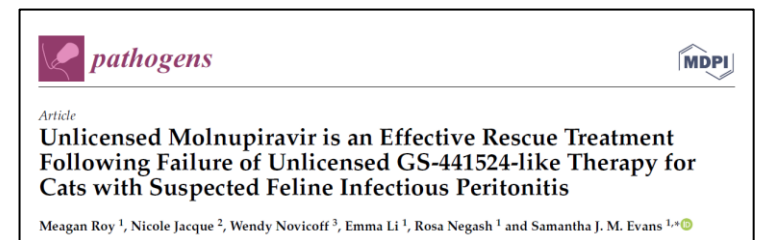
Molnupiravir – Nebenwirkungen

Insgesamt selten, meist mild und reversibel, aber etwas häufiger als bei GS-441524/Remdesivir

- Vorübergehende milde-moderate ALT-Erhöhungen
- Erbrechen, Durchfall, Anorexie/Hyporexie, Einzelfall von Ikterus
- Neutropenie/Leukopenie: wichtigste schwerwiegende Toxizität, insbesondere bei höheren Dosierungen, oft reversibel
- Schnurrhaarverlust, abgeknickte Ohrspitzen, schuppige Haut und Haarausfall bei höheren Dosierungen, meistens reversibel
- Sehr selten: Kreatininanstieg oder AKI, reversibel



30mg/kg PO BID



u^b

Chili – 5 Tage nach Umstellung

- Elektromyographie (EMG): VD auf Polyneuropathie in Remission
- RT-qPCR aus CSF: negativ
- Entlassung mit EIDD-1931 18mg/kg PO BID über 12 Wochen (Handschuhe tragen!)
- Kontrollen in Wochen 2, 6, 12:
 - Klinische Remission
 - Weicher Kot in ersten Tagen
 - Hämatologie + Blutchemie: Igr. Hypoproteinämie, sonst unauffällig
- Letztes Follow-up nach 348 Tagen → Remission

u^b

Warum sprach Chili nicht mehr auf GS an?

- Unzureichende Absorption?
 - Variabilität in GS-441524 Absorption bekannt → Therapeutic Drug Monitoring (TDM) hilfreich
- Unzureichende Penetration in Lunge und Nervensystem?
- Virusmutation?
 - Bei Patienten mit SARS-CoV-2 unter Remdesivir → virale Genmutationen, die zu strukturellen Veränderungen in der Nukleotid-Bindungsstelle der Polymerase führen
- Komorbiditäten: selbstlimitierende immunmedierte Polyneuropathie? Calicivirus? Sekundäre Pneumopathie?

u^b

Warum sprach Chili auf EIDD-1931 an?

- Unterschiedliches Wirkmechanismus
- Remdesivir-Resistenzmutationen empfindlich gegenüber EIDD-1931?
- Zufall, nachdem Komorbiditäten weg waren?
- **Hätte eine weitere Eskalation der GS-Dosierung geholfen?**
- **Steroide? Immunmodulatoren?**

u^b

Weitere Patienten unter EIDD-1931

FIP-Projekt

- 323 Patienten mit Remdesivir/GS-441524 behandelt
 - Erfolgsrate ca. 85%
- 8 umgestellt auf EIDD-1931 (2.4%)
 - 6 neurologische FIP (fragliche Diagnose bei 2, die euthanasiert wurden) - 12 Wochen
 - 1 effusive FIP, die nicht auf GS ansprach - 6 Wochen
 - 1 Relapse (nicht-effusive FIP), die nicht auf GS ansprach - 6 Wochen
- 3 kritische Katzen mit feuchter FIP: Kombination Remdesivir + EIDD-1931 über 5 Tage, dann Umstellung auf GS-441524 (2 überlebten)
 - Kombination in Humanmedizin beschrieben



u^b

Therapieversagen?

- **Ist es wirklich FIP?**
- Ist Dosierung richtig?
- Funktioniert Gabe richtig?
- Komorbiditäten?
- Reduzierte Absorption?
- Reduzierte Penetration?
 - Begleitende Therapie?
- Antivirale Resistenz?
 - Antivirale Umstellung wenn möglich



u^b Take-home messages

- Molnupiravir/EIDD-1931 sind gute antivirale Alternativen zu Remdesivir/GS-441524
 - Hohe Erfolgsrate
 - Deutlich günstiger
 - Nebenwirkungen selten, Schweregrad hängt von Dosis ab
 - *Induktion von Mutationen bleibt eine Sorge.*
- Remdesivir/GS-441524 weiterhin erste Wahl: hohe Erfolgsrate, kaum Nebenwirkungen, aber deutlich teurer
- **Rationaler Umgang mit antiviralen Medikamenten wichtig!**
 - Mutationsdruck zwar niedrig, aber möglich

u^b



ktk.fip-projekt.vetsuisse@unibe.ch